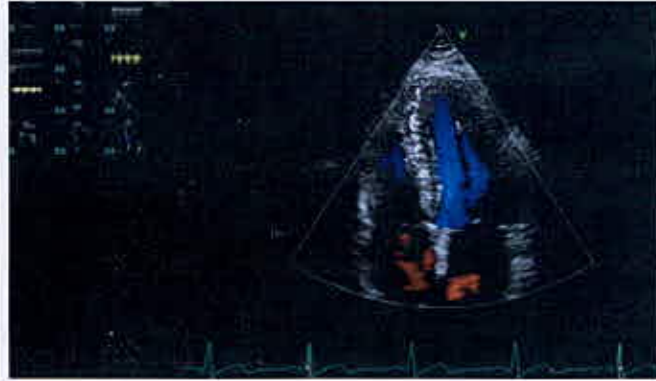
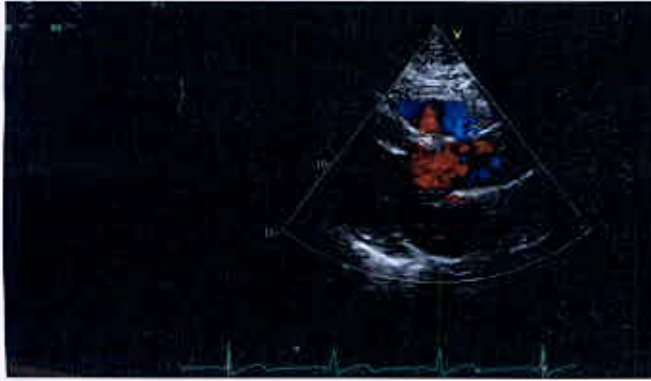
苏州大学附属第一医院

心脏超声诊断报告单

单位: mm

姓名: 黄浩龙 性别: 男 年龄: 35岁
门诊号: 0305600286 科别: 心血管内科门诊 床号:
超声号: 0000589743 检查项目: [心脏] 设备名称: 心脏超声



主动脉根部内径 (20-40) 34mm
左室舒张末期内径 (42-55) 53mm
LVEF(Teich) (52-74) 61%
右室横径 (<41) 28mm
E/A 1.3
侧壁e' (>10) 10cm/s

左房前后径 (20-40) 34mm
左室后壁厚度 (6-10) 10mm
TAPSE (>17) 22mm
二尖瓣E峰 66cm/s
EDT 247ms
E/e' (<8) 8.3 ↑

室间隔厚度 (6-10) 9mm
左室收缩末期内径 (25-40) 36mm
右房横径 (<44) 37mm
二尖瓣A峰 53cm/s
间隔e' (>7) 7cm/s
肺动脉压收缩压 (<35) 22mmHg

图像所见:

- 各房室腔不大, 室间隔、左室后壁厚度正常。静息状态下室壁活动幅度未见明显异常。
- 各瓣膜形态、活动未见明显异常。彩色多普勒示收缩期二尖瓣、三尖瓣均为轻微反流, 连续多普勒测收缩期三尖瓣最大反流压差19mmHg。

超声提示:

超声心动图未见明显异常

记录者: 华静静

检查医生: 王惠芬

王惠芬

王惠芬

(本报告仅供临床参考, 下次复查务必随带本报告单)
注意: 因性别、年龄、身高、体重不同, 参考范围可适当上下浮动

检查时间: 2024/7/17 7:30:33

苏州市第五人民医院

出院记录

姓名：黄浩龙 科别：感染二科Z 病区：七病区X 床号：740* 住院号：5162524

姓名 黄浩龙 性别 男 年龄 34岁 婚姻 已婚 职业 无业

入院诊断 头晕待查；高血压病； 入院日期 2024-03-11

手术名称 —— 手术日期 ——

出院诊断 1.非酒精性脂肪性肝炎 2.高血压病 出院日期 2024-03-18

入院时情况（主要症状、体征，有关实验室及器械检查结果）：

患者因“间断头晕3月”入院，既往有高血压病史2年余，曾服用降压药，具体不详，已停用半年。否认糖尿病、冠心病等慢性病史，否认肝炎、结核病史，否认食物、药物过敏史，否认外伤手术史，预防接种随社会。入院查体：神清，精神可，两肺呼吸音清，未闻及干湿性啰音，心脏各瓣膜听诊区未闻及病理学杂音，腹软，无压痛反跳痛，双下肢无水肿。辅助检查：暂无。

诊疗经过：入院后完善相关检查：血常规、尿常规、降钙素原、CRP、甲状腺功能、凝血功能正常。心脏标志物三项（住院）：血清肌红蛋白测定 24.66ng/mL；入院生化组套：总胆红素* 8.1 μ mol/L，总蛋白* 67.8g/L，天门冬氨酸氨基转移酶* 32U/L，丙氨酸氨基转移酶* 68U/L，谷草/谷丙比值 0.5，纤维连接蛋白 563mg/L，谷氨酸脱氢酶 8.9U/L， γ -谷氨酰转肽酶* 68U/L，总胆固醇* 6.70mmol/L，甘油三酯* 4.25mmol/L，高密度脂蛋白胆固醇 0.89mmol/L，低密度脂蛋白胆固醇 4.31mmol/L，极低密度脂蛋白 1.50mmol/L，载脂蛋白A1 0.98g/L，载脂蛋白B 1.48g/L，载脂蛋白E 83mg/L，尿酸* 464.8 μ mol/L，总二氧化碳 21.6mmol/L，阴离子间隙 18.6mmol/L；术前传染病检测：抗乙型肝炎病毒表面抗体* 10.21mIU/mL，抗甲型肝炎病毒抗体IgG 10.62S/CO；入院生化组套：免疫球蛋白M <0.01g/L；消化道肿瘤9项检测：铁蛋白 719.72ng/mL，胃蛋白酶原I 42.30ng/mL；腹部B超：脂肪肝、胆囊壁欠光滑，脾肿大倾向。心脏彩超：EF68%，室间隔稍增厚，左室舒张功能减退。头颅MRI：右侧半卵圆中心区少许缺血灶，双侧筛窦炎症，颅脑MRI未见明显异常。予当飞利肝宁保肝、克脂胶囊降脂、苯磺酸氨氯地平降压对症治疗，今患者一般情况可，请示上级医师后予以办理出院。

出院情况：好转

伤口愈合：-

出院医嘱：

X光片号：-

注意休息及饮食，减重，定期监测血压，定期复查肝功能、CT号：-

血脂等相关指标，不适随诊。

MRI号：D0326650；

病理号：-

主治医师：许炜璐

医师：顾赛红

苏州大学附属第一医院 出院记录（心血管内科）



扫一扫，病历复印预约

姓名：黄浩龙 科室：60病区心血管内科 床号：23 住院号：1910117

姓名：黄浩龙 性别：男 年龄：35岁 婚姻： 职业：

入院诊断：高血压病3级（极高危），痛风，高脂血症
入院时间：2024年08月04日14时28分

手术名称： - 手术时间： -

出院诊断：冠状动脉粥样硬化性心脏病，高血压病3级（极高危），颈动脉硬化，痛风，高脂血症
出院时间：2024年08月07日09时34分

入院时情况（主要症状、体征，有关实验室及器械检查结果）：

患者黄浩龙，男，35岁，因“胸闷胸痛半年余”入院，患者既往高血压病史2年，自诉最高约180/110mmHg，未服药治疗。既往痛风病史，尿酸552umol/L，未服药治疗。既往高血脂，脂肪肝病史，未服药治疗。否认肝炎、结核等传染病史。无外伤史。无输血史。否认药物、食物过敏史。患者半年前于活动后出现阵发胸闷胸痛，快走或爬楼梯等可诱发，呈绞痛，发作时伴虚汗，无明显心悸心慌。4月余前睡眠醒后出现左背持续性酸痛，近期出现左侧头枕部至左上肢麻木；现患者为求进一步治疗收入我科，病程中，患者神志清，精神可，自诉食欲差，睡眠质量差，体重未见明显改变。查体：T36.8℃ P87次/分 R13次/分 BP165/98mmHg；神志清，精神可，颈静脉无怒张，肝颈静脉回流征阴性。双肺呼吸音清，未闻及明显干湿啰音。心音正常，心律齐，各瓣膜区未及病理性杂音，腹平软，无压痛、反跳痛，无触及肿块，双下肢无水肿。辅助检查：入院心电图：1. 窦性心律，2. 早期复极。

诊疗经过：

入院完善相关检查，2024-08-05，血细胞分析+CRP组套（急）：白细胞计数* $7.79 \times 10^9/L$ ，中性粒细胞计数 $4.04 \times 10^9/L$ ，红细胞计数* $4.56 \times 10^{12}/L$ ，血红蛋白量* 151g/L，血小板计数* $212 \times 10^9/L$ ；2024-08-05，尿常规检测+沉渣定量（临床检测中心）：草酸钙结晶 39.40个/ul，白细胞 6.06个/ul；2024-08-05，输血常规（检验科）：乙肝表面抗体* 11.80mIU/ml；2024-08-05，生化全套+血脂分析：载脂蛋白A1 0.910g/L，低密度脂蛋白胆固醇 3.76mmol/L，高密度脂蛋白胆固醇 0.84mmol/L，甘油三酯* 4.47mmol/L，总胆固醇* 6.39mmol/L，葡萄糖* 3.80mmol/L，尿酸* 473 $\mu\text{mol}/L$ ，谷氨酰转氨酶* 68U/L，丙氨酸氨基转移酶* 82U/L；血凝、胸痛组套、甲功（FT3、FT4、TSH）未见异常；2024-08-06，颈脑血管超声：双侧颈部动脉内膜增厚伴斑块形成。2024-08-06，颈脑血管超声：双侧椎动脉血流速减低。2024-08-06，CT：LAD近段管壁多发局限性钙化、非钙化、混合斑块，管腔轻微狭窄；中段管壁混合斑块，管腔中度狭窄；D2管壁钙化、混合斑块，管腔轻度狭窄；LCX近段管壁混合斑块，管腔轻度狭窄；中远段管壁钙化、非钙化、混合斑块，管腔中度狭窄。RCA近段管壁非钙化斑块，管腔轻度狭窄；肝脏钙化灶。患者诊断为高血压3级（极高危），冠状动脉粥样硬化性心脏病，予阿司匹林抗血小板、沙库巴曲缬沙坦+非洛地平控制血压、阿托伐他汀调脂治疗。现患者一般情况可，予今日出院

出院情况：（○治愈●好转○未愈○未治○转院○自动出院）伤口愈合：0/-

患者无明显胸闷胸痛，无恶心呕吐、头晕黑朦等不适神志清，精神可，颈静脉无怒张，肝颈静脉回流征阴性。双肺呼吸音清，未闻及明显干湿啰音。心音正常，心律齐，各瓣膜区未及病理性杂音，腹平软，无压痛、反跳痛，无触及肿块，双下肢无水肿。

出院医嘱：

沙库巴曲缬沙坦钠片（诺欣妥）（100毫克/片），口服，一日一次，一次二片；
阿托伐他汀钙片（鑫善源）（集采）（20毫克/粒），口服，每晚一次，一次一片；
阿司匹林肠溶片（拜阿司匹灵）（100毫克/粒），口服，一日一次，一次一片；
非洛地平缓释片（集采）（华海）（5毫克/粒），口服，一日一次，一次一片；

苏州大学附属第一医院 出院记录（心血管内科）



扫一扫，病历复印预约

姓名：黄浩龙

科室：60病区心血管内科

床号：23

住院号：1910117

1. 戒烟限酒，低盐低脂（糖尿病、低嘌呤）饮食，注意休息，保持大便通畅，避免过度劳累、便秘等。避免各种诱因，如过度体力活动、情绪激动、饱餐、剧烈运动等；冬天注意保暖，调整日常生活。
2. 冠心病属于慢性疾病，需要长期甚至终身服药。
 - A. 如无特殊不适，终生服用拜阿司匹林单抗血小板治疗，用药期间密切观察是否有牙龈出血，鼻出血，黑便等症状，患者如有出血等情况，及时至医院就诊。
 - B. 口服降脂药降脂稳定斑块，治疗3月后检测血脂指标，若LDL-c>1.8mmol/L，建议PCSK9抑制剂皮下注射，患者如有肌肉酸痛或全身发黄，乏力及恶心、呕吐等及时就诊。
 - C. 积极控制血压，规律服药，切勿随意增减药物剂量，如需调整降压药物种类及剂量，请至心内科门诊就诊。目标血压控制在140/90mmHg以下，建议舒张压不低于60mmHg，以防出现冠脉灌注不足。
3. 心内科门诊随诊，定期复查心率、血压、心电图、肝肾功能、电解质、血脂及超声心动图，并根据医嘱调整用药；
4. 加强冠心病相关知识学习，适当体育锻炼（心梗病人休息6月后，适当进行体育锻炼）。适量运动，以不发生胸痛为度；主要运动形式为有氧运动（行走，慢跑，游泳等）及抗阻运动，体育运动应循序渐进，若患者在运动中出现胸痛、气短、头晕、出汗过多、恶心呕吐及脉搏不规则等，应马上停止运动。
5. 其他合并症处理情况 定期监测尿酸，肾内科门诊调整降糖药。

住院主要检查结果：

心脏超声（编号：-）：LVD/LVS： - / - mm LA： - mm EF： -

门诊病历已交给病人或家属，签收人：

黄浩龙

主治医师：

医师：马驰千



彩超诊断报告单

超声号: 2024111453
7

姓名: 黄浩龙

性别: 男

年龄: 35岁

科室/病区: B211

床号:

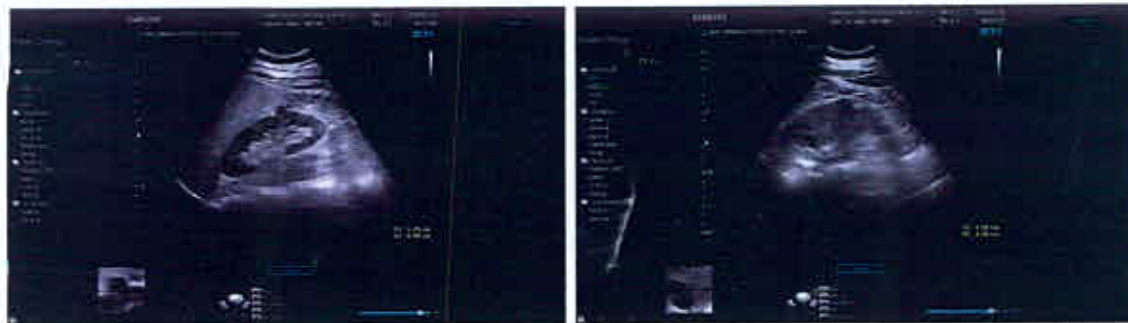
病历号: 15026717

仪器: 三星RS80A-3

检查途径: 经体表

检查部位: 肾脏;输尿管;膀胱

临床诊断:



超声描述:

双肾形态大小正常,右肾内见无回声区,大小约 12×10 mm,境界清。右肾内见3mm的强回声光团,后伴声影。左肾内见 20×16 mm的无回声区,境界清。左肾内见3mm的强回声光团,后伴声影。

两侧输尿管未见明显扩张。

膀胱充盈一般,腔内未见明显异常回声。

超声提示:

双肾囊肿、双肾结石



记录者: 杨佳伊

协诊医生:

诊断医生: 殷理

注: 仅供参考,请结合临床考虑

检查日期: 2024-03-20 10:44